

Q&A

持続性の胸焼けをともないながら
腸閉塞様症状を繰り返した症例

【問題】

症例：30歳代，女性。

主訴：腹部膨満感，胸焼け。

既往歴：特記事項なし。

生活歴：飲酒，喫煙ともになし。

家族歴：特記事項なし。

現病歴：20歳代前半より胸焼けが出現した。27歳時には腹部膨満感が出現し，腸閉塞を疑われた。以後も胸焼けは持続し，2年に1回の頻度で腸閉塞様症状を繰り返した。2015年5月に嘔吐をとまなう腹部膨満感のため来院した。

入院時現症：身長157cm，体重46kg，体温36.9℃。意識清明。貧血，黄疸なし。胸部異常なし。腹部は腸音の低下あるも圧痛なし。

血液検査所見：WBC 4960/ μ l，RBC 396×10^4 / μ l，Hb 10.5g/dl，Ht 33.2%，Plt 26.3×10^4 / μ l，TP 7.0g/dl，Alb 4.2g/dl，BUN 9.4mg/dl，Cr 0.64mg/dl，T-Bil 0.4mg/dl，AST 16U/l，ALT 9U/l， γ -GTP 11U/l，LDH 150U/l，Fe 31 μ g/dl，CRP 0.1mg/dl。

食道にはGERDがみられた。十二指腸下行脚の内視鏡所見 (Figure 1)，小腸X線所見 (Figure 2)を示す。

1. 考えられる病名は？
2. 次に施行すべき検査は？

解答は (1603p) に掲載

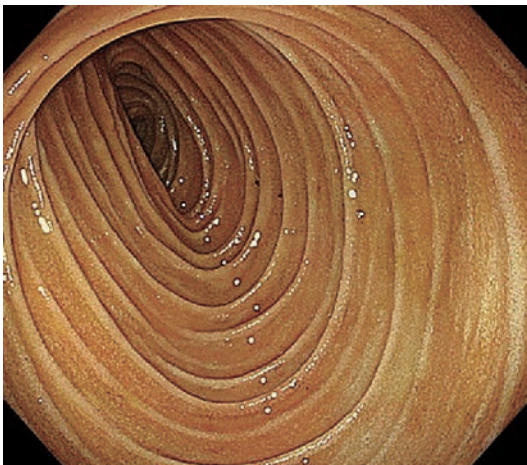


Figure 1.

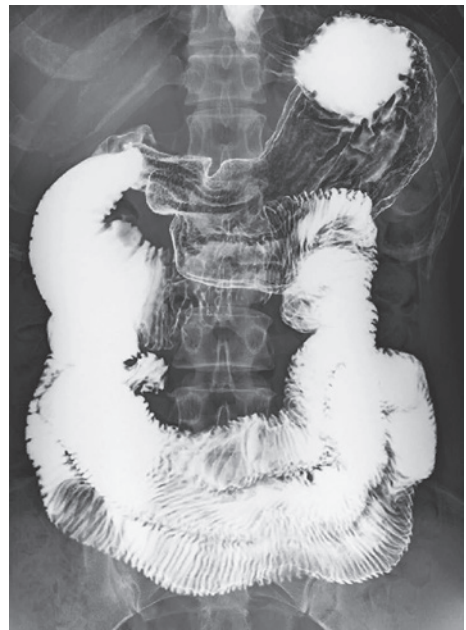

Figure 2.