

Q&A

HIV 陽性肺結核患者に合併した肝腫瘍

【問題】

患者：56歳，男性。

主訴：発熱，既往歴：特になし，家族歴：特になし。

現病歴：20XX年12月，東南アジアの国に滞在中 HIV 陽性を指摘され，その際，肺結核も同時に認められた。抗結核薬による治療が開始された。帰国し，20XX+1年2月に当院血液内科を受診。精査目的に CT 検査を施行したところ，多発肝腫瘍を指摘され，精査目的に当科を受診。

血液検査：WBC 3300/ μ l，RBC 329 \times 10⁴/ μ l，Hb 9.4g/dl，Plt 28 \times 10⁴/l，PT 81.8%，CRP 6.04mg/dl，AST 31U/l，ALT 16U/l，LDH 299U/l，ALP 1023U/l， γ GTP 394U/l，TB 0.4mg/dl，AFP

1.0ng/ml，CA19-9 <2.0U/ml，CEA 1.0ng/ml，HBsAg (-)，HCVAb (-)，HIVAg (+)，HIV-RNA 3.2 \times 10⁵ copy/ml，可溶性 IL-2 レセプター 3250U/ml，CD8 42%，CD4 6.8%，CMVAg (+)， β -D グルカン 52.4pg/ml，T-SPOT.TB (-)。

上下部消化管内視鏡検査：異常なし。

画像検査：腹部超音波 (Figure 1)，腹部造影 CT (Figure 2)。

診断は？

解答は (1935p) に掲載

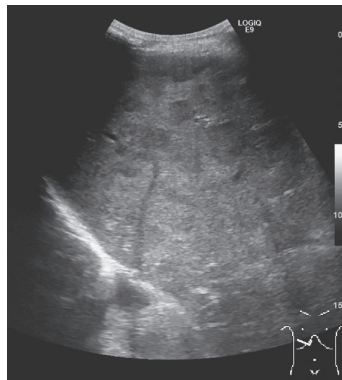

Figure 1. 腹部超音波画像。

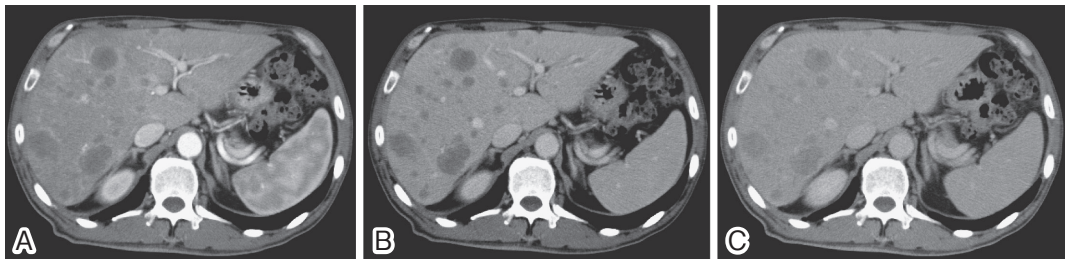


Figure 2. 腹部造影 CT 画像 A：動脈相，B：門脈相，C：平衡相。