

Q&A

胆管内ガスを指摘された既往歴のない中年男性

【問題】

症例：70歳，男性。

主訴：心窩部痛。

既往歴：高尿酸血症，手術歴なし。

家族歴：父，大腸癌。

現病歴：40年前に一度心窩部痛を自覚したが自然軽快した。1年前に同様の症状を自覚し，今回心窩部痛が頻回となったため受診された。

来院時現症：身長163.7cm，体重67.4kg，脈拍61/分，血圧120/60mmHg，体温36.5℃。頭頸部，異常所見なし。胸部，異常所見なし。腹部，平坦・

軟。腸音，正常。心窩部自発痛あり。

血液検査所見：WBC 9600/ μ l，Hb 13.7g/dl，T.Bil 1.5mg/dl，D.Bil 0.6mg/dl，AST 346U/l，ALT 214U/l，LDH 395U/l，ALP 770U/l， γ -GTP 929U/l，CRP 0.63mg/dl，CEA 1.9ng/ml，CA19-9 40.1U/ml。

CT画像を示す (Figure 1)。

考えられる疾患は？

解答は (286p) に掲載

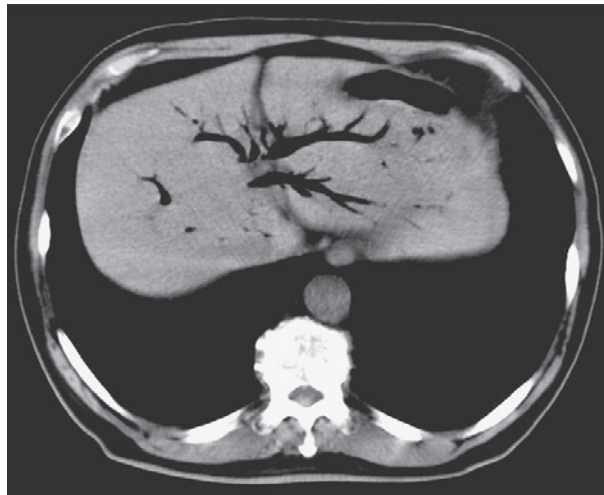


Figure 1. 腹部単純CT検査：胆管内にガスを認める。