

## Q&amp;A

## 搔痒感を呈した肝門部胆管狭窄の1例

## 【問題】

症例は73歳男性，主訴は搔痒感．胆道系酵素上昇を他院で指摘され，精査を目的に当科を紹介受診．生来健康で，特記すべき既往歴，家族歴はない．

現症：体温 36.8℃，血圧 136/88mmHg，脈拍 72/分，眼球結膜黄疸なし，眼瞼結膜貧血なし，腫大リンパ節触知せず，呼吸音：ラ音聴取せず，心雑音なし，腹部：平坦・軟，圧痛なし，腫瘤触知せず．

血液検査所見：赤血球 444 万個/ $\mu$ L，Hb 13.9g/dl，白血球 3400 個/ $\mu$ L，Alb 3.9g/dl，尿素窒素 12.3mg/dl，クレアチニン 0.8mg/dl，T.Bil 1.02mg/dl，AST 345U/l，ALT 422U/l， $\gamma$ GTP 523U/l，ALP 946U/l（基準 115～359），Amy 27U/l，CRP

0.8mg/dl，CA19-9 244U/ml，CEA 4.4mg/dl．

腹部超音波検査所見：肝辺縁鈍化なし，肝実質エコー均一，脂肪肝軽度，肝内胆管拡張軽度，肝腫瘍なし，総胆管拡張なし（5mm），胆嚢異常なし，主膵管 MRCP（Figure 1）と ERCP（Figure 2）を示す．

本疾患で最も考えられる診断名を1つ答えよ．

1. 肝細胞癌
2. カロリー病
3. 肝門部胆管癌
4. 原発性胆汁性胆管炎
5. 原発性硬化性胆管炎

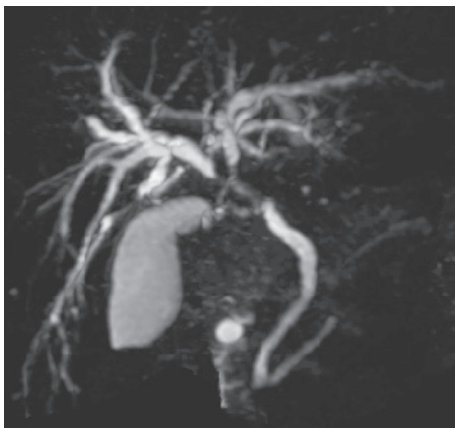


Figure 1.

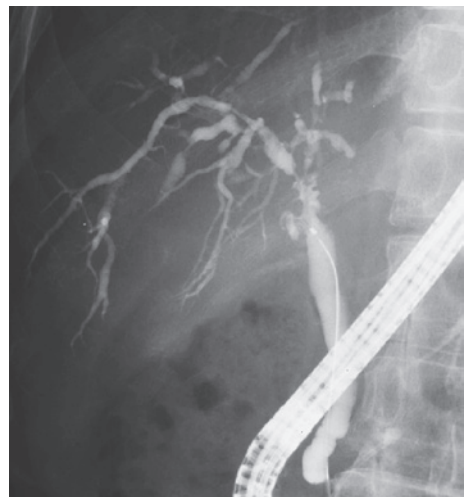

Figure 2.