

# Q&A

## この画像所見から考えられる疾患は？

### 【問題】

症例：83歳男性.

主訴：微熱，便秘，腹満感.

既往歴：慢性腎不全により血液透析中，大動脈解離.

現病歴：微熱，便秘，腹満感を主訴に救急外来受診.

入院時血液検査：WBC 5600/ $\mu$ l, Hb 12.0g/dl, Plt  $9.6 \times 10^4$ / $\mu$ l, BUN 19mg/dl, Cre 2.92mg/dl,

TP 5.5g/dl, CRP 0.9mg/dl.

腹部単純X線写真 (Figure 1), 腹部単純CT (Figure 2) を示す.

1. 診断は？
2. 治療方針は？

解答は日本消化器病学会雑誌110巻5号をご覧ください。

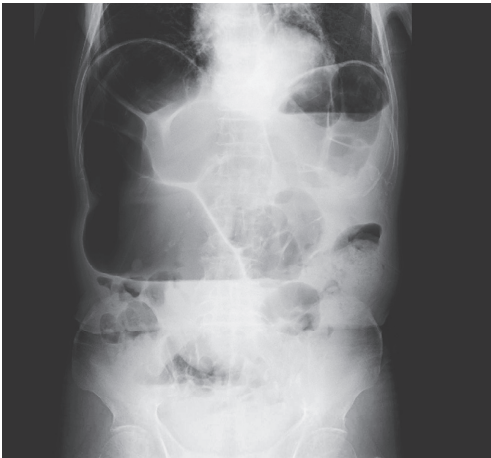


Figure 1. 立位腹部単純X線像.

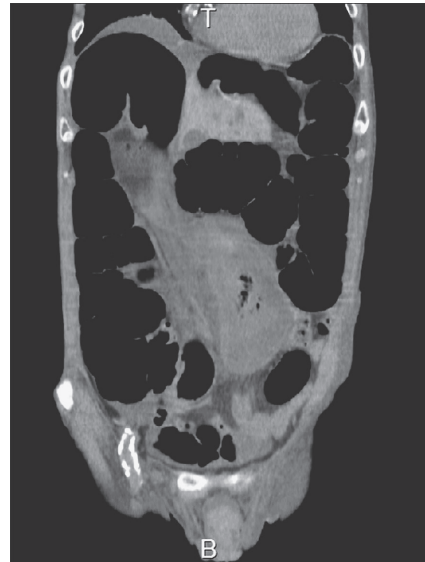

Figure 2. 腹部単純CT.