

Q&A

長期に嘔吐症状が続いた若年男性

【問題】

症例：19歳，男性。

既往歴：9カ月時に単径ヘルニア手術。

家族歴：特記すべき事項なし。

現病歴：旅行中に嘔気・嘔吐症状があり近医を受診した。点滴で一時的に症状は改善したが，その後も嘔気・嘔吐・腹痛症状が数週間継続するため紹介受診した。

身長：160.7cm，体重：49.8kg，BMI：19.3。

臨床検査成績を Table 1 に示す。

腹部CT所見 (Figure 1, 2) と十二指腸の内視鏡像 (Figure 3) を示す。

1. 診断は？
2. 治療方針は？

解答は (1159p) に掲載

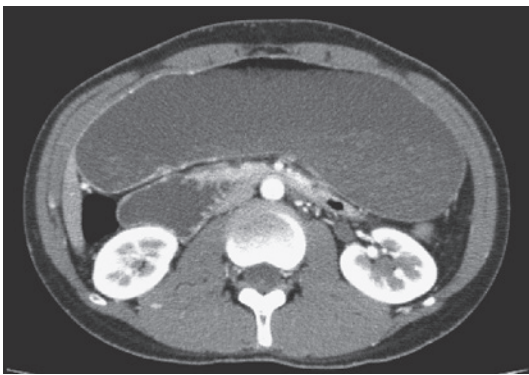


Figure 1. 腹部造影CT 水平断。

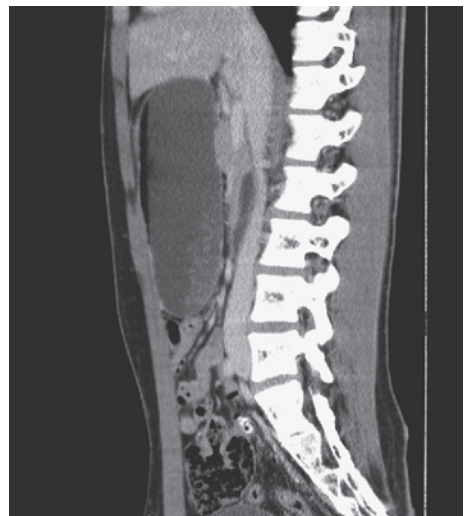

Figure 2. 腹部造影CT 矢状断。

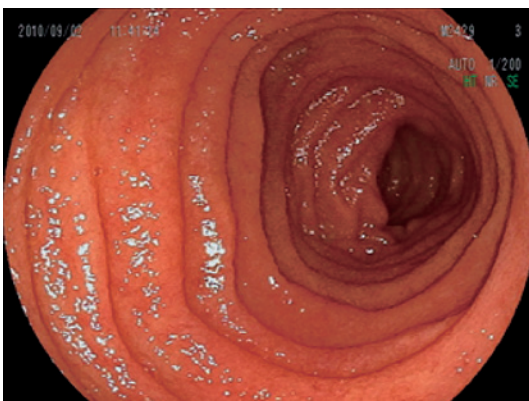


Figure 3. 十二指腸水平脚。

Table 1. 臨床検査成績

WBC	10800 / μ l	TP	8.2 g/dl
RBC	528×10^4 / μ l	Alb	5.6 g/dl
Hb	16.2 g/dl	BUN	14 mg/dl
Ht	49.3 %	Cr	0.82 mg/dl
MCV	93 /fl	T-Bil	1.7 mg/dl
MCH	30.6 /pg	AST	27 U/l
MCHC	32.8 %	ALT	20 U/l
Plt	21.6×10^4 / μ l	ALP	223 U/l
		LDH	220 U/l
CRP	0.02 mg/dl	Amy	47 U/l