

Q&A

消化管出血を契機に発見された十二指腸乳頭部病変

【問題】

症例：40歳代，男性。

主訴：黒色便。

既往歴：急性膵炎，アルコール性肝硬変，高血圧。

現病歴：黒色便を認め，上部消化管内視鏡検査にて十二指腸出血を疑われ，当院紹介入院となった。

入院時現症：意識清明，身長167cm，体重55.8kg，血圧101/60mmHg，脈拍90回/分，体温36.5℃。

入院時検査所見：WBC 3600/ μ l，Hb 12.3g/dl，

Plt 8.1万/ μ l，T-Bil 0.6mg/dl，AST 30U/l，ALT 33U/l，LDH 151U/l，AMY 213U/l，BUN 15mg/dl，Cre 0.6mg/dl，CRP 0.08mg/dl，Glu 130mg/dl，HbA1c 4.5%，CA19-9 <1.0U/ml，CEA 1.9ng/ml，DUPAN-2 120U/ml，Span-1 <1.0U/ml，CA125 9.1U/ml。

十二指腸内視鏡検査 (Figure 1a, b) と超音波内視鏡検査 (Figure 2) を示す。

考えられる疾患は？

解答は (2193p) に掲載

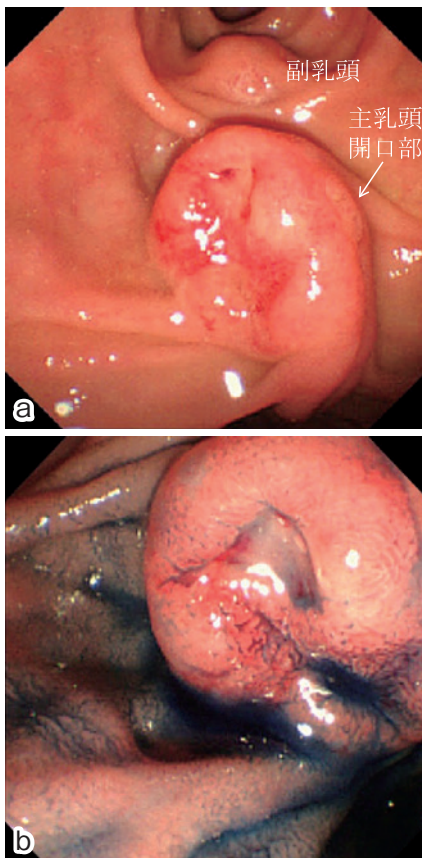


Figure 1. 十二指腸内視鏡検査.

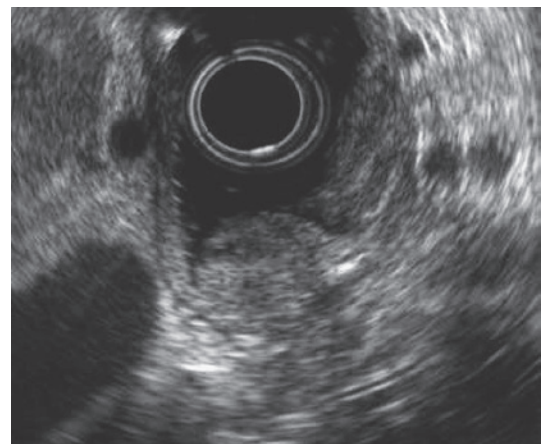

Figure 2. 超音波内視鏡検査.