

Q&A

胸部単純 X-P での巨大なニボー像

【問題】

症例：72 歳女性.

既往歴：特記すべきことなし.

主訴：嘔吐，上腹部痛.

現病歴：以前からつかえ感を自覚していた. 受診日は夕食後に上腹部に張るような痛みが出現，嘔吐を繰り返したため救急搬送された.

現症：身長 145.5cm，体重 56.1kg. Vital sign 問題なし. SpO₂ 96% (room). 呼吸音正常，心雑音・不整脈なし. 軽度の亀背を認める. 腹部は平

坦・軟で上腹部に圧痛あり. 反跳痛なし.

血液検査所見：白血球数 7400/ μ l, Hb 14.3g/dl, CRP 0.12g/dl と特に異常は認めず.

胸部単純 X-P (座位正面・側面像) を示す (Figure 1, 2).

1. 診断は？

2. 治療は？

解答は (126p) に掲載

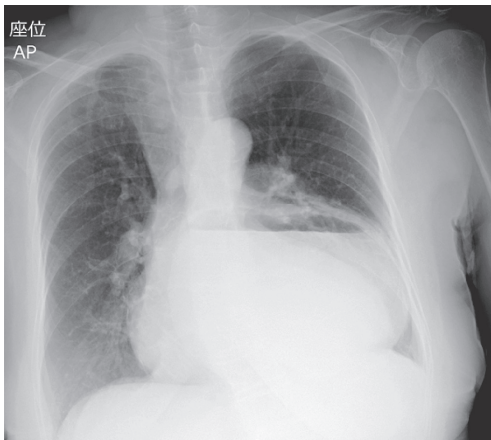


Figure 1. 胸部単純 X-P (座位正面像).

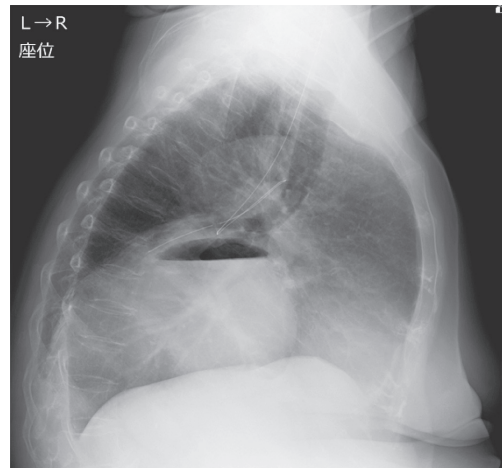


Figure 2. 胸部単純 X-P (座位側面像).