

Q&A

膵尾部に同時に指摘された2つの多血性腫瘍

【問 題】

症例：60歳，男性。

主訴：自覚症状なし。

現病歴：人間ドックの腹部超音波検査で膵尾部に1cm大の低エコー性腫瘍を指摘され，当院に紹介となった。

既往歴：特記事項なし。

身体所見：体重減少なし，表在リンパ節腫脹な

し，腹部は平坦軟で，圧痛なし。

血液検査所見：WBC 6650/ μ l, RBC 550×10^4 / μ l, Hb 17.0g/dl, Ht 48.0%, Plt 22.7×10^4 / μ l, AMY 60U/l, LDH 164U/l.

腫瘍マーカー：CEA, CA19-9, sIL-2R は基準範囲内。

画像所見：腹部CT画像を示す (Figure 1)。

1. 鑑別診断は何か？
2. 追加すべき検査は何か？

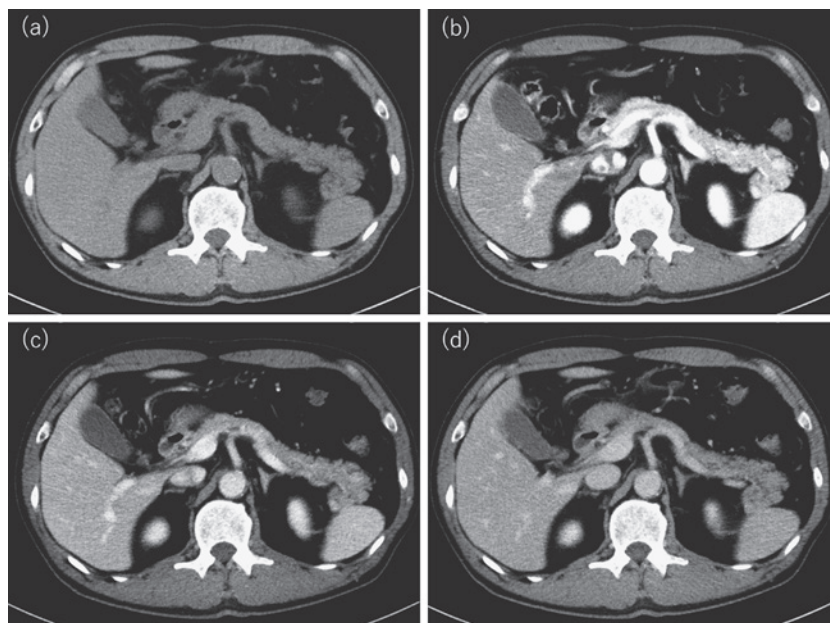


Figure 1. 腹部CT. (a) 単純CT, (b) 造影CT動脈相, (c) 造影CT門脈相, (d) 造影CT平衡相.