# 【解　答】

## 腸リンパ管拡張症（白色絨毛型）

**解説**：

本症例は腹部 CT で両側胸水，腹水，小腸壁肥厚，蛋白漏出シンチグラフィでは 24 時間後に左側結腸に集積を認め，蛋白漏出性腸症と判定された．腹腔穿刺では黄色調の乳び腹水が 1.6L 吸引され（Figure 8, 9），腹水細胞診は陰性，腹水 LDH 39U/L，腹水 LDH/血清 LDH 比 0.13，腹水蛋白/血清蛋白比 0.11 であり，漏出性腹水と判明した．小腸カプセル内視鏡，ダブルバルーン小腸内視鏡では空腸～回腸に多発する白色絨毛，ケルクリング襞の肥厚を認めた．回腸からの生検組織では軽度の炎症と，D2-40 免疫染色でやや拡張したリンパ管が散在しており（Figure 10，11），腸リンパ管拡張症（白色絨毛型）と診断した．

腸リンパ管拡張症は高度な蛋白漏出性腸症をきたす代表的疾患の 1 つである．リンパ流の障害により腸管のリンパ管が拡張・破綻し，消化管内腔に乳びが漏出することで蛋白漏出をきたす．腸リンパ管の内圧上昇・漏出による末梢血リンパ球減少，低 γ-グロブリン血症による二次性免疫不全状態で予後不良な場合があり，またビタミン D などの脂溶性ビタミンの吸収障害，低カルシウム血症が引きおこされる場合もある．

要因別に原発性腸リンパ管拡張症と続発性腸リンパ管拡張症に分類され，原発性にはリンパ管の先天的形態異常が，続発性には腸管リンパ流を障害する悪性リンパ腫などの後腹膜腫瘍，癌の転移，後腹膜線維症，腸間膜に発生した結核・サルコイドーシス，クローン病，強皮症，セリアック病，SLE，マクログロブリン血症，多発性骨髄腫，慢性うっ血性心不全，収縮性心膜炎，Fontan 手術後などがある．Ohmiya ら[1)2)]は以下のように，形態的に白色絨毛型と非白色絨毛型に二大別されることを提唱した．

（1）白色絨毛型腸リンパ管拡張症（狭義の腸リンパ管拡張症）：粘膜面のリンパ管まで拡張するため，白色絨毛，顆粒状隆起，リンパ管腫とケルクリング皺壁の肥厚が認められる．胃粘膜は正常である．

（2）非白色絨毛型腸リンパ管拡張症：白色絨毛を呈さず深部組織のリンパ管が拡張する．内視鏡所見は一見正常だが，詳細に観察すると，絨毛はやや腫大し丸みを帯びて短縮傾向である．また，

**Figure 8.**　腹腔穿刺：乳びの排出．

**Figure 9.**　腹腔穿刺で排液した乳び腹水．

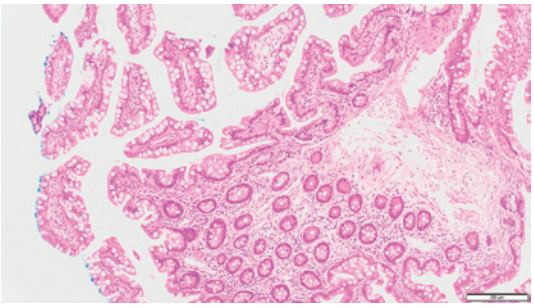

**Figure 10.**　ダブルバルーン小腸内視鏡下生検：H&E 染色.

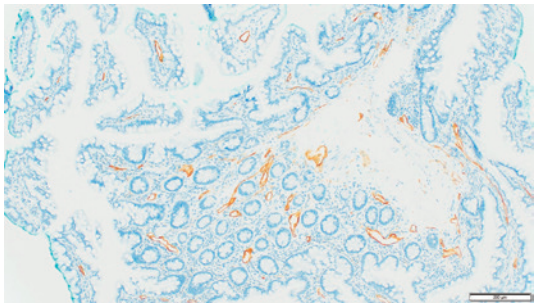

**Figure 11.**　ダブルバルーン小腸内視鏡下生検：D2-40 免疫染色.

胃粘膜が門脈圧亢進症の際にも認められる蛇皮所見（snake-skin appearance）を呈する.

小腸壁肥厚，腸間膜・後腹膜脂肪織濃度上昇，腸間膜・傍大動脈リンパ節腫大に両者で有意差を認めないが，非白色絨毛型の方が蛋白漏出の程度が高度である．これはおそらく罹患範囲が白色絨毛型より広いためと推測される．また，ステロイドの反応性は白色絨毛型のほとんどは無効であるが，非白色絨毛型は反応することが多い.

治療は食事療法（低脂肪，高蛋白食）や中心静脈栄養による栄養管理，安静臥床，アルブミン輸注，利尿剤や穿刺による浮腫・腹水・胸水の治療と同時に，続発性の場合は原因疾患の治療が重要である．食事療法にはリンパ管の負担を減らすといわれる中鎖脂肪酸（medium-chain fatty acid；MCT）の補充が勧められる．他の薬物治療としてトラネキサム酸，オクトレオチド，シロリムスなどが用いられる場合があるが，オクトレオチド，シロリムスの有効性は症例報告レベルにとどまる．無治療で自然寛解する場合もある.

本症例は生後に施行された結合双生児分離手術を原因または誘因とする腸リンパ管拡張症（白色絨毛型）と推測され，自然寛解・増悪を繰り返す症例で，吸収不良症候群も合併している．現在，1～3カ月に1回のアルブミン輸注，利尿剤，葉酸製剤，亜鉛製剤の補充と，適宜鉄剤・ビタミンB12の点滴を行い経過観察中である.

参考文献：

1）Ohmiya N, Nakamura M, Yamamura T, et al : Classification of intestinal lymphangiectasia with protein-losing enteropathy : white villi type and non-white villi type. Digestion 90 ; 155–166 : 2014

2）大宮直木：第4章　消化器疾患（6）腸疾患（(2)）機能異常（1）吸収不良症候群と蛋白漏出性胃腸症　1．腸リンパ管拡張症．新臨床内科学，第10版，医学書院，2020

本論文内容に関連する著者の利益相反
：なし

出題：大宮　直木（藤田医科大学
先端光学診療学講座）
石原　　誠（安城更生病院消化器内科）